LAPORAN KASUS SULIT

SEORANG LAKI-LAKI UMUR 42 th dengan PIOPNEUMOTHORAK DEKTRA ec NON TB dd TB, MULTIPLE GIANT BULLAE ,ABSES PARU SINISTRA dengan masalah HIPONATREMIA, HIPOKALEMI

OLEH:
SRI HARTATI HANDAYANI
Pembimbing:
Dr Jatu Aphridasari Sp p

Program Pendidikan Dokter Spesialis Pulmonologi and Kedokteran Respirasi
FK UNS/RSUD Dr. Moewardi Surakarta
2012

PERMASALAHAN

* Abses paru kanan ec non TB dd TB
* Hidropneumothorak kanan dengan multiple giant bulae

PENATALAKSANAAN SELANJUTNYA ?

IDENTITAS

Nama	**: Tn. K**
Umur	**: 42 tahun**
Pekerjaan	**: Swasta**
Alamat	**: Guworejo Rt 14/03 Kr malang Sragen**
No. RM	**: 926933**
MRS	**: 30 Juni 2012**

ANAMNESA

KELUHAN UTAMA :

Batuk

Riwayat Penyakit Sekarang

1,5 bulan SMRS	1 bulan SMRS	1 minggu SMRS
Batuk(+) Ngikil(+) Dahak (+) Kental warna kuning Tidak bau Periksa didokter umum→tidak ada perubahan	Demam naik turun Batuk (+) dahak warna kuning kental- Keringat malam(+) Nafsu makan menurun(+) Berat badan menurun 5 kg	Batuk memberat ,kental warna hijau Panas naik turun(+) Nafsu makan menurun(+) Sesak hilang timbul

RIWAYAT PENYAKIT DAHULU

- Riwayat Asma : (-)
- Riwayat DM : (-)
- Riwayat Penyakit Jantung : (-)
- Riwayat Hipertensi : (-)
- Riwayat Alergi Obat : (-)
- Riwayat Opname : (+)

  * DiRSDM 13/9/11 Tb Paru BTA ??

  *.DiRSDM 11/2/11 karena mual&muntah dalam terapi OAT KAT II

- Riwayat minum alkohol(+)
- Riwayat merokok (+) IB berat: 1 hari 2-3 bungkus
- Riwayat Narkoba (-)
- Riwayat OAT:
    1. Th 2008→ diRSUD Sragen: 6 bln sembuh
    2. Th 2010 (mulai Okt 2010)→ diRSDM : OAT Kat II sampai 25/8/11→sembuh dg BTA (-),Kultur(-)

PEMERIKSAAN FISIK

KU : sakit sedang, C.M., gizi kesan cukup

VS : TD : 120/80

N : 100x/menit

RR : 28x/menit

S : 37,8^{0}C

Mata : Conjungtiva anemis (-/-), skelera ikterik (-/-)

Leher : KGB tidak membesar, JVP tidak meningkat

.....Pemeriksaan fisik

Thorax : Retraksi –

Cor : Bunyi jantung I-II intensitas normal, reguler, bising –

Pulmo : I. Statis ka < ki, Dinamis ka < ki

P. Fremitus Raba ka < ki

P. Redup/ Redup

A. SDV + menurun/ + normal

ST : RBK +/+ Whz -/-

.....Pemeriksaan fisik

Abdomen : Supel, nyeri tekan (-), hepar dan limpa tidak teraba membesar , bising usus (+) normal

Ekstremitas : oedem (-), akral dingin (-),

PEMERIKSAAN LABORATORIUM 30/6/12

PEMERIKSAAN	HASIL
HB	**11,6**
Hematokrit	34 %
Leukosit	**10.500/ul**
Trombosit	530.000/ul
Eritrosit	4.200.000/ul
GDS	121 mg/dl
SGOT	29 U/L
SGPT	21 U/l
CREATININ	0,7 mg/dl
UREUM	6 g/dl
NATRIUM	129mmol/L
KALIUM	2,1mmol/L
KLORIDA	86mmol/L

PEMERIKSAAN RADIOLOGIS

11/2/12

Kesan:TB paru dengan bulla&pleuropneumonia,pleuritis bilateral,skuarte

26/3/2011

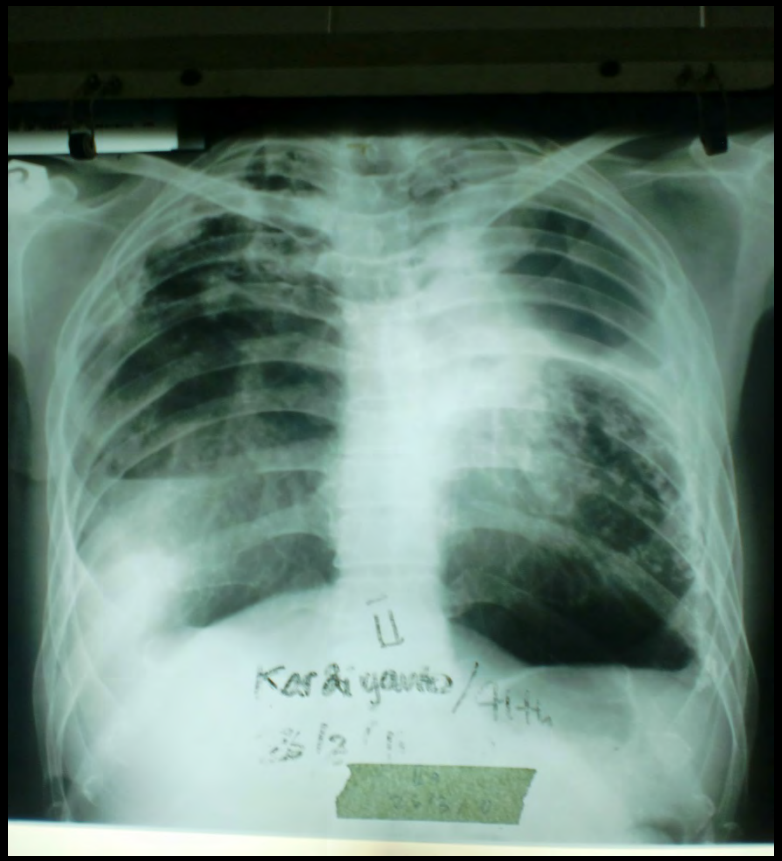

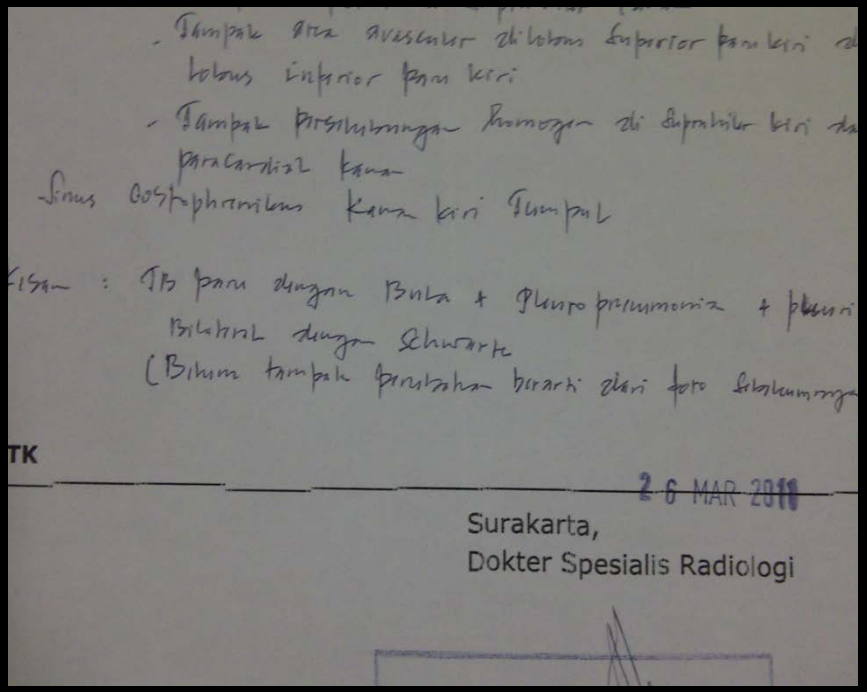

- Tampak area avascular di lobus superior paru kiri d
lobus inferior paru kiri
- Tampak persiluhungan homogen di superior kiri d
paracardial kanan
Sinus costophrenicus kanan kiri tumpul

Kesan : TB paru dengan Bula + Pleuropneumonia + pleuri
Bilateral dengan Schwarte
(Belum tampak penularan berarti dari foto sebelumnya

TK

26 MAR 2011

Surakarta,
Dokter Spesialis Radiologi

Kesan:TB paru,Hidropneumothorak kanan,giant bulla kiri-kanan,pleuritis sicca

8/6/11

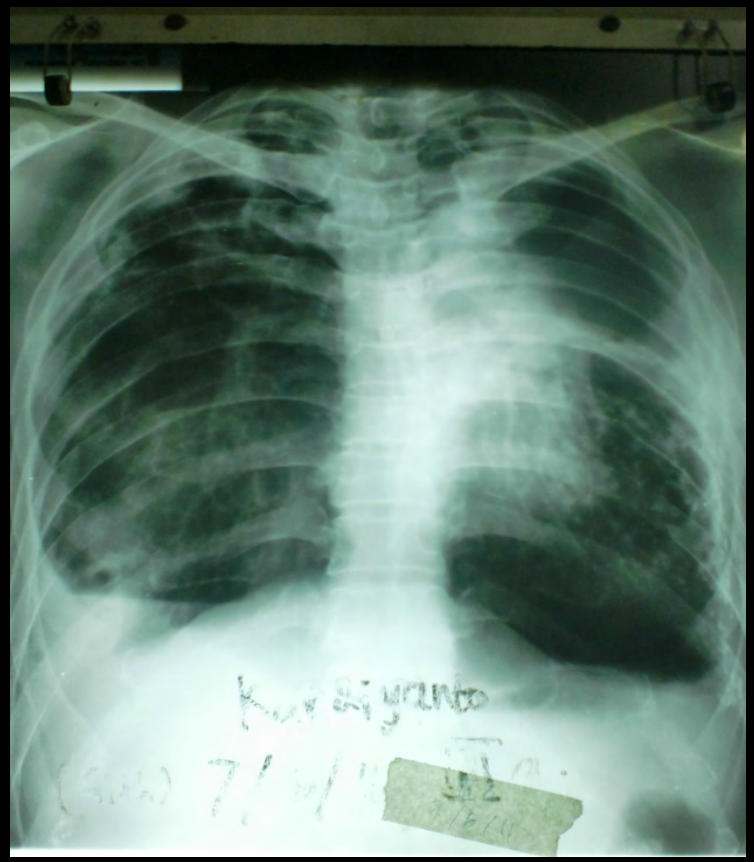

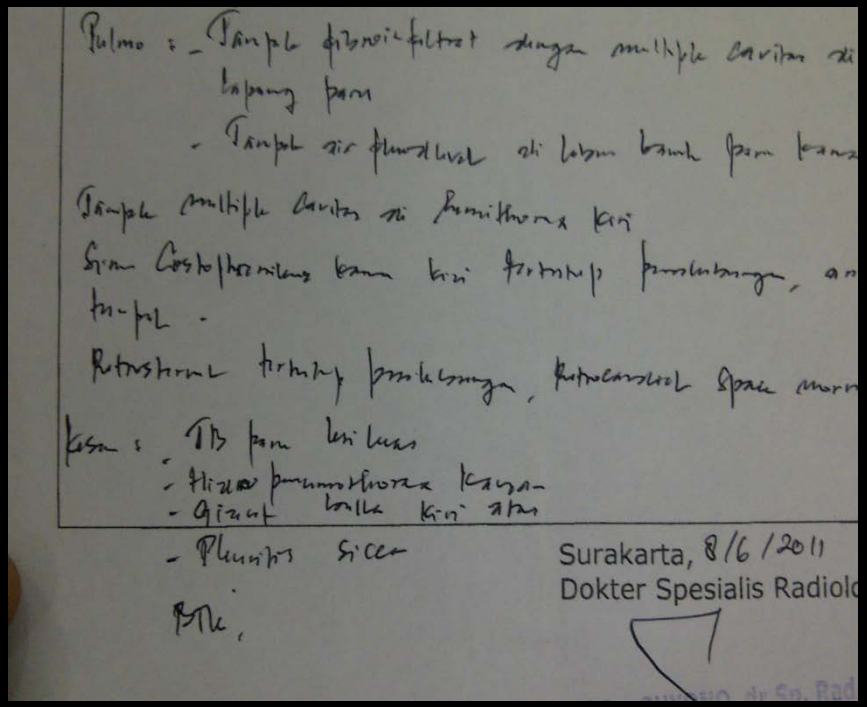

Pulmo : - Tampak infiltrat dengan multiple cavitas di lapang paru
- Tampak air fluid level di lobus bawah paru kanan

Tampak multiple cavitas di hemithorax kiri

Sinus Costophrenicus kanan kiri tertutup perselubungan, an tampak.

Retrosternal tertutup perselubungan, Retrocardiac space mora

Kesan : - TB paru luas luas
- Hidro pneumothorax kanan
- Giant bulla kiri atas
- Pleuritis sicca

Surakarta, 8/6/2011
Dokter Spesialis Radiolo

Ttd,

30/6/12

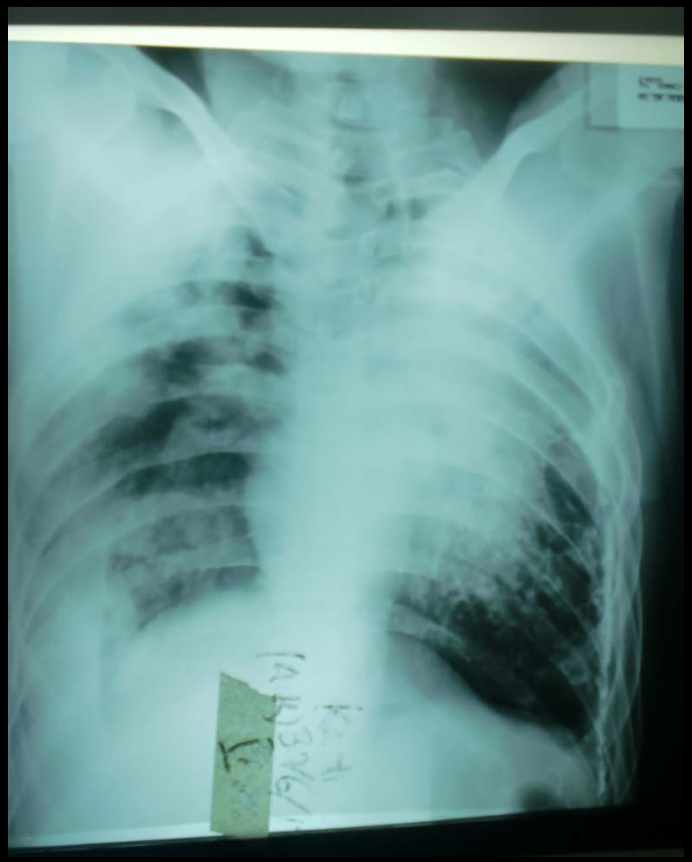

30/6/12

Kesan:Hidropneumotorak kanan dengan multiple giant bullae tak tampak massa paru,mediastinum maupun pleura scwarte sinistra

4/7/12

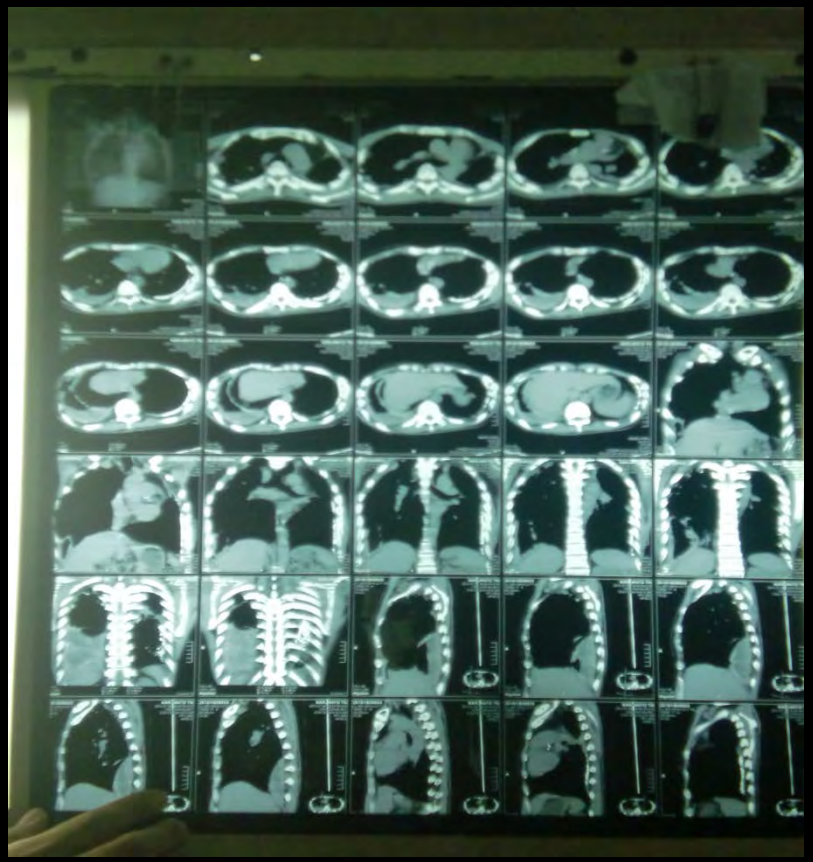

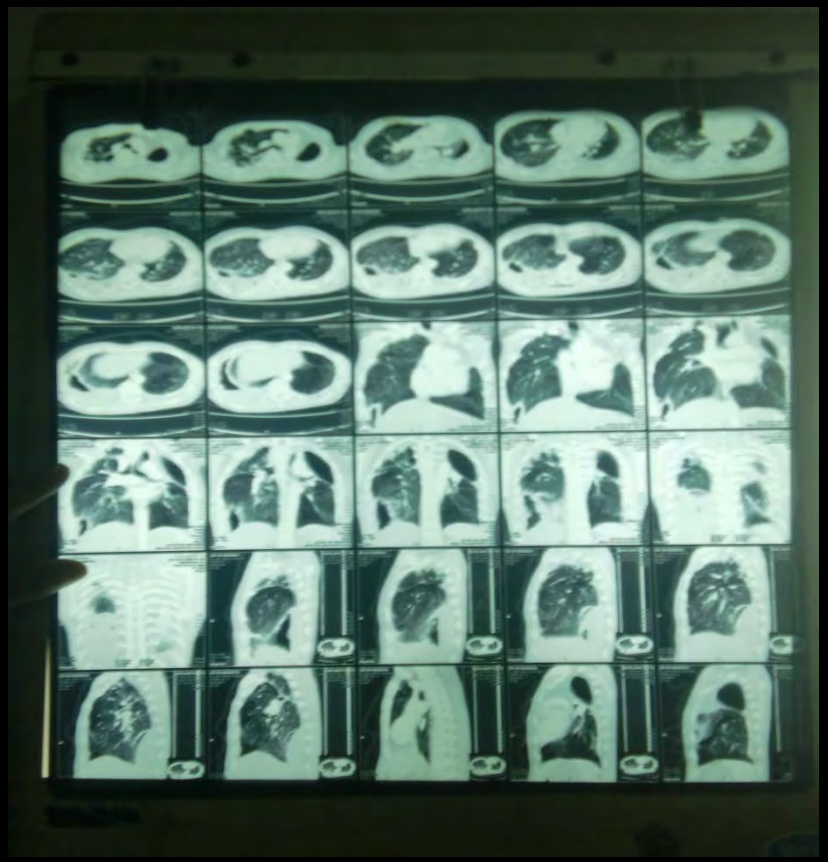

DIAGNOSIS

- ABSES PARU KANAN e.c NON TB Paru dd TB Paru
- Bekas TB Paru dengan Scwarte kiri dd TB Relaps

MASALAH

- HIPONATREMIA
- HIPOKALEMIA
- HIPOKLOREMIA

TERAPI:

02 2 LPM

- NACL 0,9 % 20 TPM

-Ceftriaxon inj 2 gr/24 jam

- Gentamicin inj 160 mg/24 jam

- Metronidazole inj 500mg/8 jam

- GG 3x1

-Pamol 500mg 3x1

-Vit B comp 3x1

- OBH Syr 3XC1

PLANNING:

-Na,K,Cl post koreksi

- SPUTUM MO/G/KR/R

- SPUTUM BTA K/R

- FOTO TORAK 5 hari post AB

PEMERIKSAAN LABORATORIUM 2/7/12

PEMERIKSAAN	HASIL	PEMERIKSAAN	HASIL
HB	**9,9**	NETROFIL	79,50%
Hematokrit	30 %	LIMFOSIT	10,90 %
Leukosit	**10.100/ul**	MONOSIT	5,70 %
Trombosit	566.000/ul	LUC/AMC	1,70 %
Eritrosit	3.780.000/ul	LED 1 JAM	mm/jam
MCV	78,4/um	LED 2 JAM	mm/jam
MCH	26,2 pg		
MCHC	32,9g/dl		
RDW	14,3 %		
HDW	2,8 g/dl		
MPV	5,7 fl		
PDW	40 %		
EOSINOFIL	1,60		
BASOFIL	0,50%		

30/6/2012

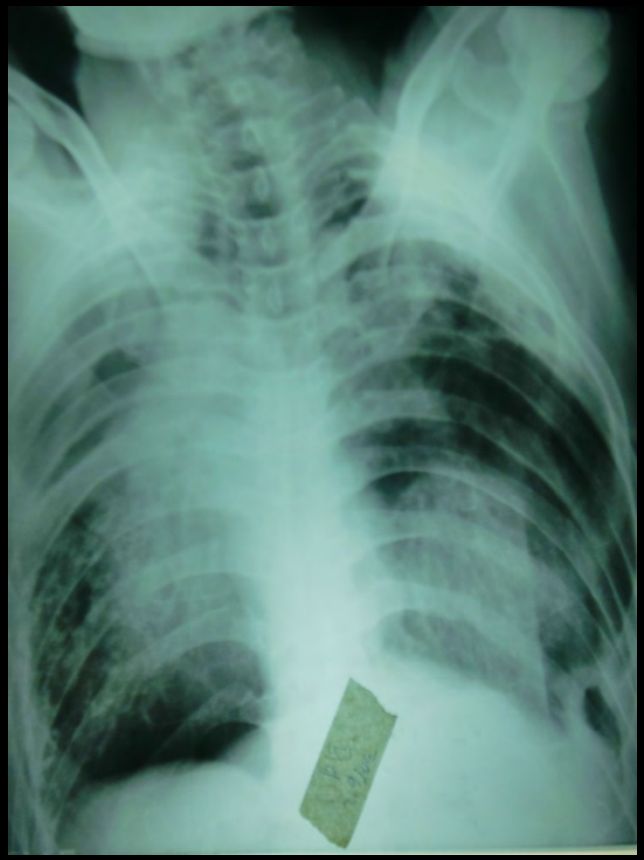

RLD

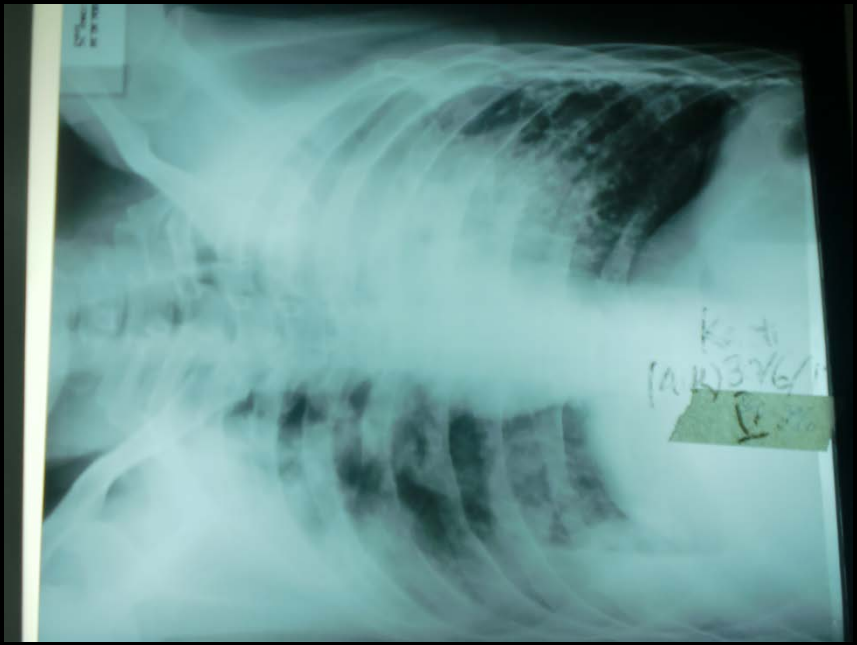

30/ JUNI 2012

S DPH1 (1-7-12)	O	A	P
Batuk +, Panas +	KU: cm, sakit sedang, gizi kurang VS : TD : 125/80 mmHg N : 96 x/menit RR: 23x/menit S : 36,7^0 C Mata :CP +/+ SI -/- Leher: JVP ↑(-), KGB ↑(-) Cor : BJ I-II intensitas N, reg, bising – Thoraks: retraksi –, Venektasi - Pulmo: I : PD kanan < kiri P : FR kanan < kiri P : redup ICS VII ↓/redup A : SDV +↓/+, ST (-/-), Wh -/-, RBK +/+ Abd :dbn Ekstremitas : akral hangat, edema –	- Abses Paru Kanan e.c Non Tb Paru dd TB Paru - Bekas TB dengan scwaerte kiri dd TB relaps Dengan masalah: -Anemia ringan -Hiponatremi -Hipokalemi	• O2 3 l/m • IVFD NaCl 3 % : 20 tpm • Inj Ceftriaxon 2 gr/24 jam • Inj Metronidazole 500mg/8 jam •Inj Gentamisin 160 mg/ 24 jam •GG 3x1 •Pamol 500mg 3x1 •Vit B Comp 3x1 Planning : - Na,K,Cl post koreksi -Sputum BTA II - foto rongent torak ulang post AB

S DPH II (2-7-12)	O	A	P
Batuk(+) Sesak (-) Panas(+)	KU: cm, sakit sedang, gizi kurang VS : TD : 120/80 mmHg N : 90x/menit RR: 20x/menit S : 37,5^0 C Mata :CP +/+ SI -/- Leher: JVP ↑(-), KGB ↑(-) Cor : BJ I-II intensitas N, reg, bising – Thoraks: retraksi –, Venektasi - Pulmo: I : PD kanan < kiri P : FR kanan < kiri P : sonor/redup A : SDV +/+, ST (-/-), Wh -/-, RBK +/+ Abd :supel,H/L ttb Ekstremitas : akral hangat, edema – Gram (+) Coccus **BTA SPUTUM 1 X (-)** **Sputum Jamur (+)**	-Abses Paru kanan e.c Non Tb paru dd Tb Paru - Bekas TB dengan Schwarte kiri dd TB relaps Dengan masalah: -Hiponatremia (teratasi) - Hipokalemi	• O2 3 l/m • IVFD Nacl 0.9%: 20 tpm • Inj Ceftriaxon 2 gr/24 jam • Inj Metronidazole 500mg/8 jam •Inj Gentamisin 160 mg/ 24 jam •GG 3x1 •Pamol 500mg 3x1 •Vit B Comp 3x1 Planning : -BTA sputum 2X - Periksa elektrolit post koreksi -foto rongent torak ulang 5 hr post AB -CT Scan thorak

BTA 1x

Nama : Tn. Karyanto		No. CM : 826933	No.Lab :
Umur :	L/P	Tanggal : 2-7-2012	
Alamat : Ag 1		Dokter :	

BAHAN	sputum.
MIKROSKOPIS DIREK :	
04. GRAM	Ditemukan gram ⊕ coccus
05. DIPTHERI	
06. BTA	Tidak ditemukan BTA
07. CANDIDA	
08. TRICHOMONAS	
09. JAMUR	

Kuman: (-),jamur (+)

Jl. Kol.Soetarto No. 132 Telp. 0271-6346634 Pes.180

INSTALASI LABORATORIUM MIKROBIOLOGI KLINIK

A = Tn.Karjanto
fication number = 926933
= 42
si = Anggrek 1

Jenis spesimen = Sputum
Nomor spesimen = 19s
Tanggal spesimen = 2-Jul-2012
Tanggal pemasukan data = 3-Ju
Physician = dr.Hayu

isma = No growth

ukan Pertumbuhan Yeast (Jamur)

omentar/Saran :

S DPH III (3-7-12)	O	A	P
Batuk(+) Sesak (-) Panas(+)	KU: cm, sakit sedang, gizi kurang VS : TD : 110/70 mmHg N : 90x/menit RR: 22x/menit S : 37,6^0 C Mata :CP +/+ SI -/- Leher: JVP ↑(-), KGB ↑(-) Cor : BJ I-II intensitas N, reg, bising – Thoraks: retraksi –, Venektasi - Pulmo: I : PD kanan < kiri P : FR kanan < kiri P : Redup/redup A : SDV +/+, ST (-/-), Wh -/-, RBK +/+ Abd :supel,H/L ttb Ekstremitas : akral hangat, edema – Gram (+) Coccus **BTA SPUTUM 1 X (-)** **BTA SPUTUM 2X (-)** **Sputum Jamur (+)**	-Abses Paru kanan e.c Non Tb paru dd Tb Paru - Bekas TB dengan Schwarte kiri dd TB relaps Dengan masalah: -Hiponatremia (teratasi) - Hipokalemi	• O2 3 l/m • IVFD Nacl 0.9%: 20 tpm • Inj Ceftriaxon 2 gr/24 jam • Inj Metronidazole 500mg/8 jam •Inj Gentamisin 160 mg/ 24 jam •GG 3x1 •Pamol 500mg 3x1 •Vit B Comp 3x1 Planning : -BTA sputum 3X - Periksa elektrolit post koreksi -foto rongent torak ulang 5 hr post AB -CT Scan thorak

Kesan BTA (-)

Nama	L/P	No. CM : 926933 No.Lab :
Umur : 42		Tanggal : 3-07-2012
Alamat : Anggrek 1		Dokter : Hayu

BAHAN	Sputum
MIKROSKOPIS DIREK :	
04. GRAM	
05. DIPTHERI	
06. BTA	Tidak ditemukan BTA
07. CANDIDA	
08. TRICHOMONAS	
09. JAMUR	

S DPH IV (4-7-12)	O	A	P
Batuk(+) Sesak (-) Panas(-)	KU: cm, sakit sedang, gizi kurang VS : TD : 120/80 mmHg N : 88x/menit RR: 20x/menit S : 36,6^0 C Mata :CP +/+ SI -/- Leher: JVP ↑(-), KGB ↑(-) Cor : BJ I-II intensitas N, reg, bising – Thoraks: retraksi –, Venektasi - Pulmo: I : PD kanan < kiri P : FR kanan < kiri P : Redup/redup A : SDV +/+, ST (-/-), Wh -/-, RBK +/+ Abd :supel,H/L ttb Ekstremitas : akral hangat, edema – Gram (+) Coccus **BTA SPUTUM 1 X ,2X(-)** **Sputum Jamur (+)**	-Abses Paru kanan e.c Non Tb paru dd Tb Paru - Bekas TB dengan Schwarte kiri Dengan masalah: -Hiponatremia (teratasi) - Hipokalemi	• O2 3 l/m • IVFD Nacl 0.9%: 20 tpm • Inj Ceftriaxon 2 gr/24 jam • Inj Metronidazole 500mg/8 jam •Inj Gentamisin 160 mg/ 24 jam •GG 3x1 •Pamol 500mg 3x1 •Vit B Comp 3x1 •Ketokonazole 2X1 Planning : -Sitologi sputum - Periksa elektrolit post koreksi -foto rongent torak ulang 5 hr post AB -CT Scan thorak

Kesan:hipokalemi

HASIL PEMERIKSAAN LABORATORIUM

: TN KARJANTO (L)
: GUWOREJO KARANG MALANG SRAGEN

: 1207040183 **315A1**
: 926933
: 42 tahun

Dokter : TATIK
Ruang : ANGGREK 1
Kamar :
Tanggal terima : 04.07.2012 (9:38:17 AM)
Tanggal ACC : 04.07.2012 (11:11:54 AM)
Ket.Klinik : ABSES PARU KANAN

N	HASIL	SATUAN	RUJUKAN	METODE	KETERANGA
IK					
LIT					
	136	mmol/L	136 - 145	DIREK ISE	
	2.6	mmol/L	3.3 - 5.1	DIREK ISE	
Ion	**1.08**	mmol/L	1.17 - 1.29	DIREK ISE	

: , TWK
:

Surakarta, 04.07.201
Dokter PK,

S DPH V (5-7-12)	O	A	P
Batuk(+) Sesak (+) Panas(+)	KU: cm, sakit sedang, gizi kurang VS : TD : 100/80 mmHg N : 100x/menit RR: 24x/menit S : 37,6^0 C Mata :CP +/+ SI -/- Leher: JVP ↑(-), KGB ↑(-) Cor : BJ I-II intensitas N, reg, bising – Thoraks: retraksi –, Venektasi - Pulmo: I : PD kanan < kiri P : FR kanan < kiri P : Redup/redup A : SDV +/+, ST (-/-), Wh -/-, RBK +/+ Abd :supel,H/L ttb Ekstremitas : akral hangat, edema – Gram (+) Coccus **BTA SPUTUM 1 X ,2X(-)** **Sputum Jamur (+)** **Sitologi Sputum (-)** **CT Scan:hidropneumothorak kanan dengan multiple giant bullae,tak tampak massa paru,mediastinum,skuarte pleura**	-Hidropneumothorak dektra ec non TB paru dd TB paru -Multiple giant bullae -Abses Paru kanan e.c Non Tb paru dd Tb Paru - Bekas TB dengan Schwarte kiri Dengan masalah: - Hipokalemi	• O2 3 l/m • IVFD Nacl 0.9%: 20 tpm • Inj Ceftriaxon 2 gr/24 jam • Inj Metronidazole 500mg/8 jam •Inj Gentamisin 160 mg/ 24 jam •GG 3x1 •Pamol 500mg 3x1 •Vit B Comp 3x1 •Ketokonazole 2X1 •Inj KCl 28,5 meq diencerkar Nacl 0,9% 500cc 20 tpm Planning : - Periksa elektrolit post koreksi -foto rongent torak ulang 5 hr post AB

Osteodestruksi (-) negatif
Tampak effusi pleura sinistra dengan densitas 14,5 - 34,8 HU
Asites tak tampak
Hepar: ukuran normal, nodul (-)
Cor: besar dan ukuran normal

Window Paru:
Tampak gambaran air fluid level di hemitoraks kanan
Gambaran multiple giant bulae di kedua lapang paru
Infiltrat (+) positif, satelit nodul (-) negatif

Kesan : Hidropneumotoraks kanan dengan multiple giant bulae
Tak tampak massa paru, mediastinum maupun pleura
Schwarte sinistra

Terima Kasih.

Wassalamu' alaikum Wr.Wb.

Hormat Kami

S DPH VI (6-7-12)	O	A	P
Batuk(+) Sesak (-) Panas(+)	KU: cm, sakit sedang, gizi kurang VS : TD : 110/70 mmHg N : 78x/menit RR: 24x/menit S : 37,6^0 C Mata :CP +/+ SI -/- Leher: JVP ↑(-), KGB ↑(-) Cor : BJ I-II intensitas N, reg, bising – Thoraks: retraksi –, Venektasi - Pulmo: I : PD kanan < kiri P : FR kanan < kiri P : Redup/sonor A : SDV +/+, ST (-/-), Wh -/-, RBK +/+ Abd :supel,H/L ttb Ekstremitas : akral hangat, edema – Gram (+) Coccus **BTA SPUTUM 1 X ,2X(-)** **Sputum Jamur (+)** **Sitologi Sputum (-)** **CT Scan:+**	-Hidropneumothorak dektra ec non TB paru dd TB paru -Multiple giant bullae -Abses Paru kanan e.c Non Tb paru dd Tb Paru - Bekas TB dengan Schwarte kiri Dengan masalah: - Hipokalemi	• O2 3 l/m • IVFD Nacl 0.9%: 20 tpm • Inj Ceftriaxon 2 gr/24 jam • Inj Metronidazole 500mg/8 jam •Inj Gentamisin 160 mg/ 24 jam •GG 3x1 •Pamol 500mg 3x1 •Vit B Comp 3x1 •Ketokonazole 2X1 Planning : - Periksa elektrolit post koreksi -foto rongent torak ulang 5 hr post AB -Nunggu jawaban PTKV

Kesan: hipokalemi

HASIL PEMERIKSAAN LABORATORIUM

ama : TN KARJANTO (L)
amat : GUWOREJO KARANG MALANG SRAGEN

o. Sampel : 1207060188 **328 A1**
o. RM : 926933
mur : 42 tahun

Dokter : -
Ruang : ANGGREK 1
Kamar : -
Tanggal terima : 06.07.2012 (9:42:29 AM)
Tanggal ACC : 06.07.2012 (11:59:27 AM)
Ket.Klinik : Tidak tertulis, mohon untuk ditu

PEMERIKSAAN	HASIL	SATUAN	RUJUKAN	METODE	KETERANGAN
IMIA KLINIK					
ELEKTROLIT					
Natrium	**133**	mmol/L	136 - 145	DIREK ISE	
Kalium	**2.3**	mmol/L	3.3 - 5.1	DIREK ISE	
Kalsium Ion	**1.08**	mmol/L	1.17 - 1.29	DIREK ISE	

Verifikator : BEN
Catatan :

Surakarta, 06.07.2012
Dokter PK,

Tonang Dwi Ardyanto, dr, Hi
NIP. 19740507 200012

S DPH VII (7-7-12)	O	A	P
Batuk(+) Sesak (-) Panas(-)	KU: cm, sakit sedang, gizi kurang VS : TD : 90/60 mmHg N : 80x/menit RR: 24x/menit S : 36,4^0 C Mata :CP +/+ SI -/- Leher: JVP ↑(-), KGB ↑(-) Cor : BJ I-II intensitas N, reg, bising – Thoraks: retraksi –, Venektasi - Pulmo: I : PD kanan < kiri P : FR kanan < kiri P : Redup/redup A : SDV +/+, ST (-/-), Wh -/-, RBK +/+ Abd :supel,H/L ttb Ekstremitas : akral hangat, edema – Gram (+) Coccus **BTA SPUTUM 1 X (-)** **BTA SPUTUM 2X(-)** **Sputum Jamur (+)** **Sitologi Sputum (-)** **CT Scan(+)**	-Hidropneumothorak dektra ec non TB paru dd TB paru -Multiple giant bullae -Abses Paru kanan e.c Non Tb paru dd Tb Paru - Bekas TB dengan Schwarte kiri Dengan masalah: - Hipokalemi	• O2 3 l/m • IVFD Nacl 0.9%: 20 tpm • Inj Ceftriaxon 2 gr/24 jam • Inj Metronidazole 500mg/8 jam •Inj Gentamisin 160 mg/ 24 jam •Inj Dexa 1 amp/8jam •GG 3x1 •Pamol 500mg 3x1 •Vit B Comp 3x1 •Ketokonazole 2X1 Planning : - Periksa elektrolit post koreksi -foto rongent torak ulang 5 hr post AB

S DPH VIII (8-7-12)	O	A	P
Batuk(-) Sesak (-) Panas(-)	KU: cm, sakit sedang, gizi kurang VS : TD : 100/70 mmHg N : 85x/menit RR: 24x/menit S : 36,6^0 C Mata :CP +/+ SI -/- Leher: JVP ↑(-), KGB ↑(-) Cor : BJ I-II intensitas N, reg, bising – Thoraks: retraksi –, Venektasi - Pulmo: I : PD kanan < kiri P : FR kanan < kiri P : Redup/sonor A : SDV +/+, ST (-/-), Wh -/-, RBK +/+ Abd :supel,H/L ttb Ekstremitas : akral hangat, edema – Gram (+) Coccus **BTA SPUTUM 1 X (-)** **Sputum Jamur (+)** **Sitologi Sputum (-)** **CT Scan(+)**	-Hidropneumothorak dektra ec non TB paru dd TB paru -Multiple giant bullae -Abses Paru kanan e.c Non Tb paru dd Tb Paru - Bekas TB dengan Schwarte kiri Dengan masalah: - Hipokalemi	• O2 3 l/m • IVFD Nacl 0.9%: 20 tpm • Inj Ceftriaxon 2 gr/24 jam • Inj Metronidazole 500mg/8 jam •Inj Gentamisin 160 mg/ 24 jam •Inj Dexa 1 amp/8 jam •GG 3x1 •Pamol 500mg 3x1 •Vit B Comp 3x1 •Ketokonazole 2X1 Planning : - Tunggu Periksa elektrolit post koreksi -foto rongent torak ulang 5 hr post AB

S DPH IX (9-7-12)	O	A	P
Batuk(-) Sesak (-) Panas(-)	KU: cm, sakit sedang, gizi kurang VS : TD : 100/80 mmHg N : 88x/menit RR: 22x/menit S : 36,6^0 C Mata :CP +/+ SI -/- Leher: JVP ↑(-), KGB ↑(-) Cor : BJ I-II intensitas N, reg, bising – Thoraks: retraksi –, Venektasi - Pulmo: I : PD kanan < kiri P : FR kanan < kiri P : Redup/sonor A : SDV +/+, ST (-/-), Wh -/-, RBK +/+ Abd :supel,H/L ttb Ekstremitas : akral hangat, edema – Gram (+) Coccus **BTA SPUTUM 1 X (-)** **Sputum Jamur (+)** **Sitologi Sputum (-)** **CT Scan(+)**	-Piopneumothorak dektra ec non TB paru dd TB paru -Multiple giant bullae -Abses Paru kanan e.c Non Tb paru dd Tb Paru - Bekas TB dengan Schwarte kiri Dengan masalah: - Hipokalemi -Advis Konsulen: Proof kesan Pus sensasi keras -WSD -Dilakukan WSD diICS V-VI LAAD tidak berhasil Advis dr Soebandriyo ACC	• O2 3 l/m • IVFD Nacl 0.9%: 20 tpm • Inj Ceftriaxon 2 gr/24 jam • Inj Metronidazole 500mg/8 jam •Inj Gentamisin 160 mg/ 24 jam •Inj Dexa 1 amp/8 jam •GG 3x1 •Pamol 500mg 3x1 •Vit B Comp 3x1 •Ketokonazole 2X1 •Inj KCl 28,5 meq diencerkan Nacl 0,9% 500cc 20 tpm Planning :DR2,PT/APTT,Alb - Periksa elektrolit post koreksi

S DPH X (10-7-12)	O	A	P
Batuk(+) Sesak (-) Panas(-) Emfisema subcutis(+) Nyeri daerah sekitar bekas WSD(+)	KU: cm, sakit sedang, gizi kurang VS : TD : 100/80 mmHg N : 82x/menit RR: 20x/menit S : 36,7^0 C Mata :CP +/+ SI -/- Leher: JVP ↑(-), KGB ↑(-) Cor : BJ I-II intensitas N, reg, bising – Thoraks: retraksi –, Venektasi - Pulmo: I : PD kanan < kiri P : FR kanan < kiri P : Redup/redup A : SDV +/+, ST (-/-), Wh -/-, RBK +/+ Abd :supel,H/L ttb Ekstremitas : akral hangat, edema – Gram (+) Coccus **BTA SPUTUM 1 X (-)** **Sputum Jamur (+)** **Sitologi Sputum (-)** **CT Scan(+)**	-Piopneumothorak dektra ec non TB paru dd TB paru -Multiple giant bullae -Abses Paru kanan e.c Non Tb paru dd Tb Paru - Bekas TB dengan Schwarte kiri Dengan masalah: -Hipokalemi,hiponatremi,hipoalbumin Evaluasi bekas WSD: Emfisema subcutis kesan meluas Advis Konsulen: Incisi Subcutis	• O2 3 l/m • IVFD Nacl 0.9%: 20 tpm • Inj Ceftriaxon 2 gr/24 jam • Inj Metronidazole 500mg/8 jam •Inj Gentamisin 160 mg/ 24 jam •Inj Dexa 1amp/8 jam •Inj Ketorolak k/p •GG 3x1 •Pamol 500mg 3x1 •Vit B Comp 3x1 •Ketokonazole 2X1 Planning : Torakotomi&dekorkitasi hari kamis

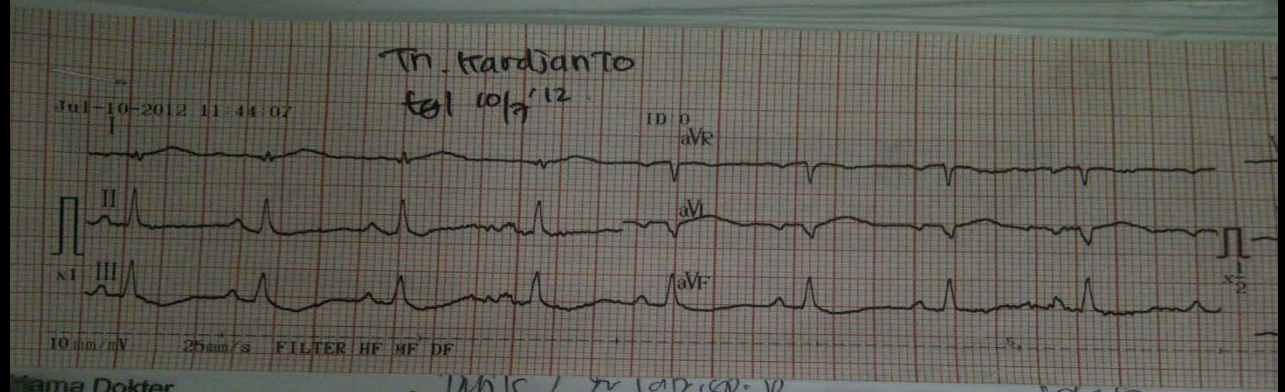

Nama Dokter : Ilmiah / Sri Jadiasp. P

Dokter Umum/Gigi/Spesialis : Umum / Spesialis

Lab. U P F : Pan

Untuk Keperluan : ○ Konsultasi

○ Penyerahan

○ Rawat Bersama

Hari : Selasa

Tanggal : 10-7-12.

Jam : 09.30 WIB

○

○

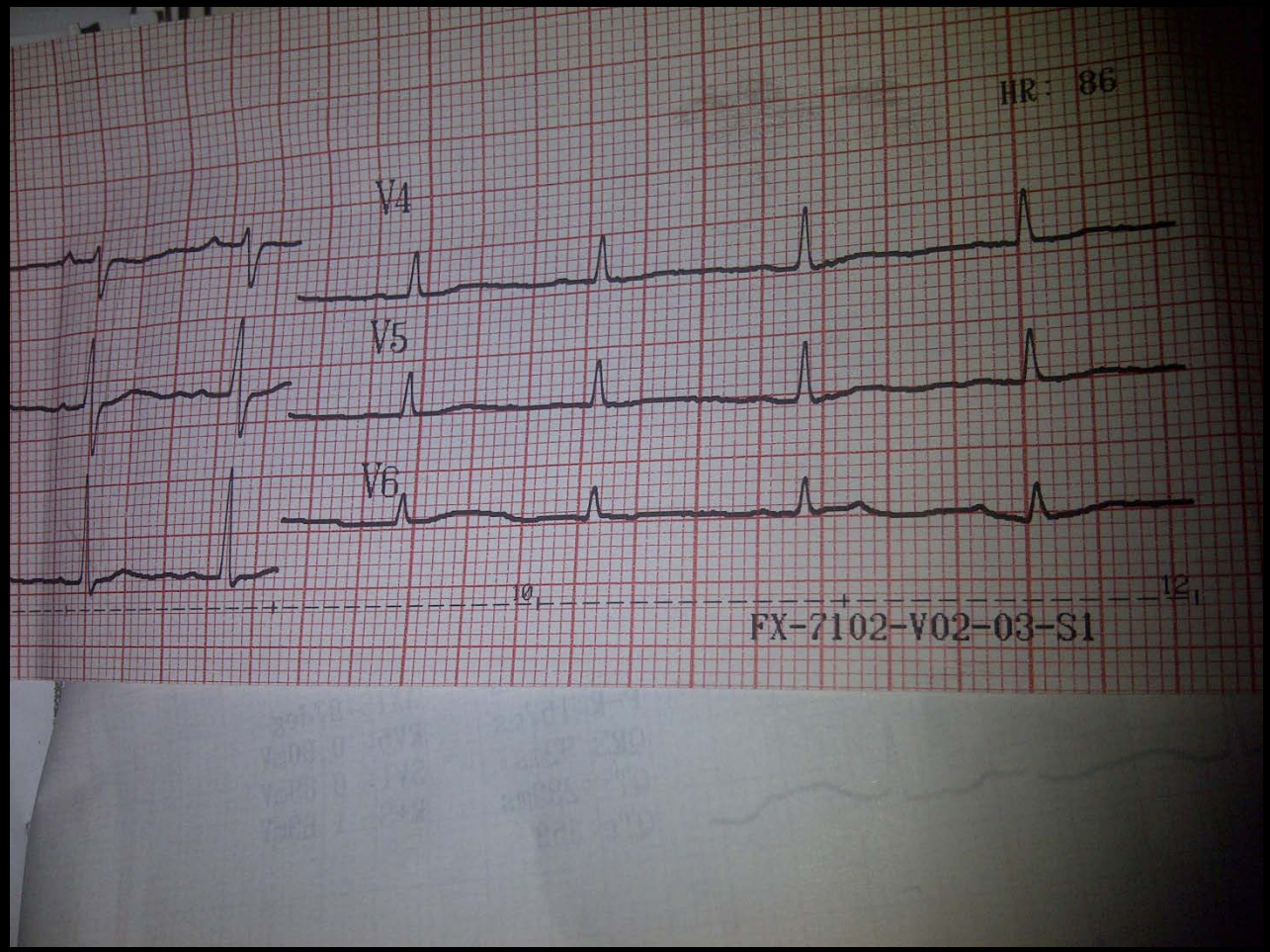
HR: 86
V4
V5
V6
10
12
FX-7102-V02-03-S1

JAWA TENGAH
H Dr. MOEWARDI
(0171) 637412 Surake

PEMERINTAH PROVINSI JAWA
RUMAH SAKIT UMUM DAERAH D
Jl.Kol.Sutarto No. 132 Telp. (0271) 634634 Fax. (0171

ORAN KONSULTASI

Ruang : A

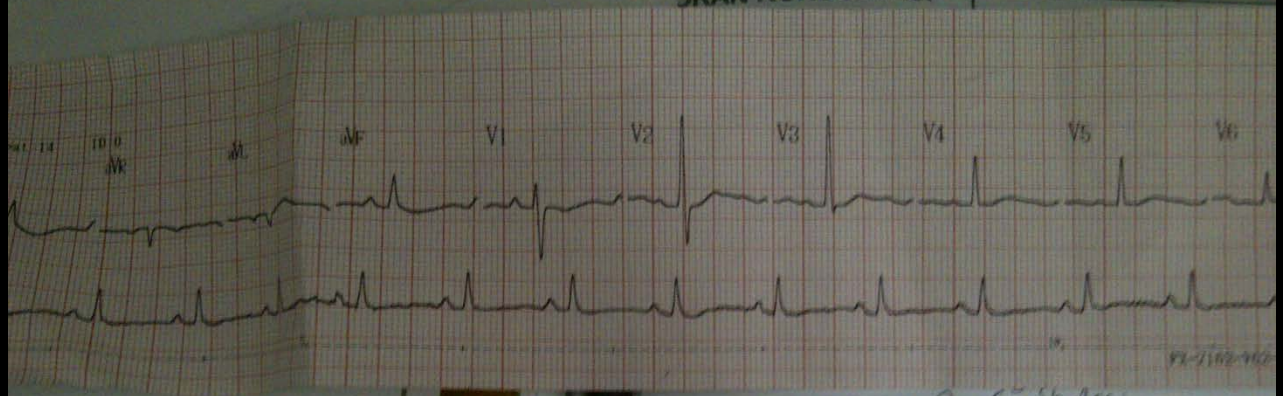

or Spesialis : Jg. Cardiologi

UPF :

TS S4
Pasien bernama
Tuan Hampiran ⓐ 0/1. Tn Kanjanto/42
yang akan kami lakukan Bronkoskopi
di Bidang PS.
Atas kerjasama. Ttk.

ama dokter

10/7/12

Post WSD gagal

Kesan:emfisematus sub cutis

10/7/12

Kesan: lekositosis

Alamat : GUWOREJO KARANG MALANG SRAGEN

No. Sampel : 1207100180 **332A1**
No. RM : 926933
Umur : 42 tahun

Dokter : ANGGRE
Ruang :
Kamar :
Tanggal terima : 10.07.2012 (9:58:59 AM)
Tanggal ACC : 10.07.2012 (1:20:14 PM)
Ket.Klinik : Tulisan tidak terbaca

PEMERIKSAAN	HASIL	SATUAN	RUJUKAN	METODE	KETERANGAN
HEMATOLOGI					
RUTIN					
Hemoglobin	**10.1**	g/dl	13.5 - 17.5		
Hematokrit	**32**	%	33 - 45		
Leukosit	**13.0**	ribu/ul	4.5 - 11.0		
Trombosit	**657**	ribu/ul	150 - 450		
Eritrosit	**3.91**	juta/ul	4.50 - 5.90		
INDEX ERITROSIT					
MCV	80.5	/um	80.0 - 96.0		
MCH	**26.0**	pg	28.0 - 33.0		
MCHC	**32.3**	g/dl	33.0 - 36.0		
RDW	**16.7**	%	11.6 - 14.6		
HDW	2.7	g/dl	2.2 - 3.2		
MPV	**5.4**	fl	7.2 - 11.1		
PDW	33	%	25 - 65		
HITUNG JENIS					
Eosinofil	0.10	%	0.00 - 4.00		
Basofil	0.20	%	0.00 - 2.00		
Netrofil	75.10	%	55.00 - 80.00		
Limfosit	**15.60**	%	22.00 - 44.00		
Monosit	**7.70**	%	0.00 - 7.00		
LUC/AMC	1.30	%	-		
HEMOSTASIS					
PT	14.9	detik	10.0 - 15.0	Semi automatic	
APTT	29.8	detik	20.0 - 40.0	Semi automatic	
INR	1.160		-	Semi automatic	
KIMIA KLINIK					

bersambung ke halaman berikutnya...

Kesan:hipoalbumin,hiponatremi,hipokalemi

RUMAH SAKIT UMUM DAERAH DR. MO
Jl. Kol. Sutarto No. 132 Telp. (0271) 637412-637413. Psw.

HASIL PEMERIKSAAN LABORATORIUM

Nama : TN KARJANTO (L)
Alamat : GUWOREJO KARANG MALANG SRAGEN

No. Sampel : 1207100180 **332A1**
No. RM : 926933
Umur : 42 tahun

Dokter : -
Ruang : ANGGREK 1
Kamar :
Tanggal terima : 10.07.2012 (9:58:59
Tanggal ACC : 10.07.2012 (1:20:14
Ket.Klinik : Tulisan tidak terbaca

PEMERIKSAAN	HASIL	SATUAN	RUJUKAN	METODE
Albumin	**2.9**	g/dl	3.5 - 5.2	BCG
ELEKTROLIT				
Natrium	**134**	mmol/L	136 - 145	DIREK ISE
Kalium	**2.6**	mmol/L	3.3 - 5.1	DIREK ISE
Kalsium Ion	**1.06**	mmol/L	1.17 - 1.29	DIREK ISE

Verifikator : EEN
Catatan : 30 Mohon ulang sampling untuk pemeriksaan LED

Surakar
Dokter

S DPH IX (11-7-12)	O	A	P
Batuk(+) Sesak (-) Panas(-) Emfisema subcutis(+) Nyeri daerah sekitar bekas WSD(+)	KU: cm, sakit sedang, gizi kurang VS : TD : 100/80 mmHg N : 90x/menit RR: 24x/menit S : 36,5^0 C Mata :CP +/+ SI -/- Leher: JVP ↑(-), KGB ↑(-) Cor : BJ I-II intensitas N, reg, bising – Thoraks: retraksi –, Venektasi - Pulmo: I : PD kanan < kiri P : FR kanan < kiri P : Redup/redup A : SDV +/+, ST (-/-), Wh -/-, RBK +/+ Abd :supel,H/L ttb Ekstremitas : akral hangat, edema – Gram (+) Coccus **BTA SPUTUM 1 X (-)** **Sputum Jamur (+)** **Sitologi Sputum (-)** **CT Scan(+)**	-Piopneumothorak dektra ec non TB paru dd TB paru -Multiple giant bullae -Abses Paru kanan e.c Non Tb paru dd Tb Paru - Bekas TB dengan Schwarte kiri Dengan masalah: -Hipokalemi,hiponatremi,hipoalbumin Evaluasi bekas WSD: Emfisema subcutis kesan meluas Advis Konsulen: Incisi Subcutis	• O2 3 l/m • IVFD Nacl 0.9%: 20 tpm • Inj Ceftriaxon 2 gr/24 jam • Inj Metronidazole 500mg/8 jam •Inj Gentamisin 160 mg/ 24 jam •Inj Dexa 1amp/8 jam •Inj Ketorolak k/p •GG 3x1 •Pamol 500mg 3x1 •Vit B Comp 3x1 •Ketokonazole 2X1 Planning : Torakotomi&dekorkitasi hari kamis

Kesan:Alkalosis metabolik tidak terkompensasi

RUMAH SAKIT UMUM DAERAH DR. MOEWARDI SURAKARTA
Jl. Kol. Sutarto No. 132 Telp. (0271) 637412-637413. Psw.119

HASIL PEMERIKSAAN LABORATORIUM

Nama	: TN KARJANTO (L)	Dokter	: TATIK
Alamat	: GUWOREJO KARANG MALANG SRAGEN	Ruang	: ANGGREK 1
		Kamar	:
No. Sampel	: 1207110388 **CT**	Tanggal terima	: 11.07.2012 (12:24:54 PM)
No. RM	: 926933	Tanggal ACC	: 11.07.2012 (12:33:37 PM)
Umur	: 42 tahun	Ket.Klinik	: Tulisan tidak terbaca

PEMERIKSAAN	HASIL	SATUAN	RUJUKAN	METODE	KETERANGAN
KIMIA KLINIK					
ANALISA GAS DARAH					
PH	**7.474**		7.350 - 7.450		
BE	**7.0**	mmol/L	-2 - +3		
PCO 2	**43.7**	mmHg	27.0 - 41.0		
PO 2	**72.7**	mmHg	83.0 - 108.0		
Hematokrit	45	%	37 - 50		
HCO3	**30.1**	mmol/L	21.0 - 28.0		
Total CO2	**27.6**	mmol/L	19.0 - 24.0		
O2 Saturasi	95.7	%	94.0 - 98.0		

Verifikator : KAP
Catatan :

Surakarta, 11.07.2012
Dokter PK,

FiO2 Koreksi:
0,24→2lpm
AADO2:22,4
HS:346,19

- TERIMA KASIH

HCO3

Total CO2

O2 Saturasi

Verifikator : KAP

Catatan :

$$H^+ = 24 \times \frac{93,7}{30,1}$$

$$= 34,84$$

$$pH = 7,45 - 7,5$$

$$(713 \times 0,21) - (1$$

TINJAUAN KEPUSTAKAAN

PYOPNEUMOTHORAK PADA TUBERCULOSIS

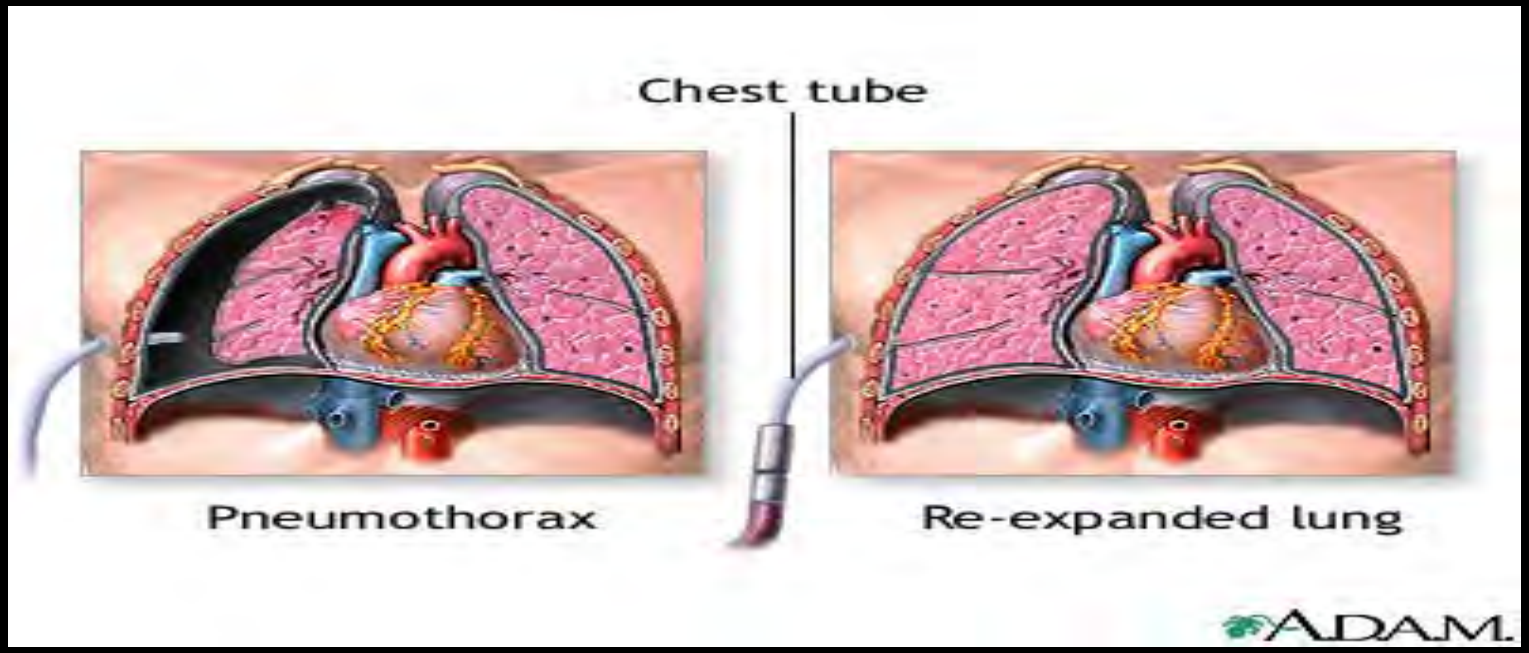

PENDAHULUAN

DEFINISI:

TERDAPATNYA PUS DAN UDARA ATAU GAS DALAM RONGGA PLEURA (EMPYEMA DAN PNEUMOTORAK)

http://medical-dictionary.thefreedictionary.com/pyopneumothorax

PENDAHULUAN

- PNEUMOTORAK, EMPYEMA DAN PYOPNEUMOTORAK MERUPAKAN KOMPLIKASI TUBERKULOSIS
- MENYEBABKAN MORBIDITAS DAN MORTALITAS CUKUP SIGNIFIKAN
- BIASANYA TERJADI KARENA RUPTUR PADA NIDUS PARENKIM ATAU KAVITAS DALAM RONGGA PLEURA.
- KADANG DISERTAI DENGAN FISTULA BRONCHOPLEURA ATAU FISTULA PLEUROKUTANEUS
- TIMBULNYA PYOPNEUMOTHORAK PADA TUBERKULOSIS → MANAJEMEN LEBIH SULIT

Kartaloglu Z. **Succesful management of chronic tubercular pyopneumothorax By eusol pleural wash.** In d. J. Tub 1989,

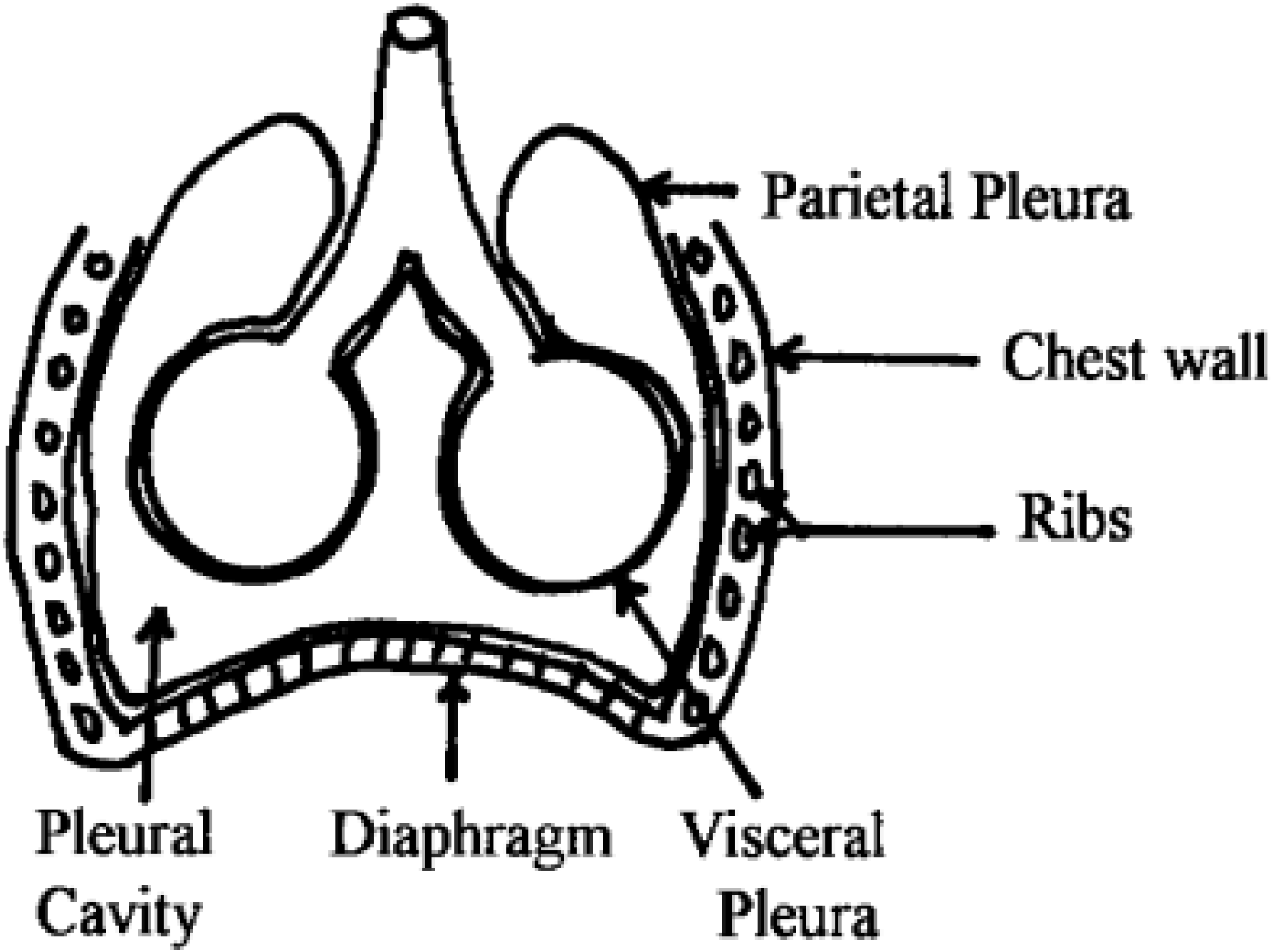
Parietal Pleura
Chest wall
Ribs
Pleural Cavity
Diaphragm
Visceral Pleura

PNEUMOTORAK

- Pneumothorak Spontan
  - Primer : rupture of subpleural bleb
  - Sekunder : penyakit paru atau pleura
    - #1 – emphysema
    - Chronic bronchitis, asthma, **TUBERCULOSIS**
- Pneumothorak Traumatik
  - Terbuka
    - Penetrasi dinding dada: Udara luar masuk kedalam rongga pleura
  - Tertutup
    - Dinding dada intak : contok Fraktur iga

PNEUMOTORAK PADA TB

ANGKA KEJADIAN PNEUMOTORAK PADA TUBERKULOSIS 1-3 %.

TERAPI

- SEMUA PASIEN TB + PNEUMOTORAK → *TUBE THORACOSTOMY*
- OBAT ANTI TUBERCULOSIS DIBERIKAN BERSAMA-SAMA DENGAN PEMASANGAN *TUBE THORACOSTOMY*
- *OAT + THORACENTESIS BERULANG*
- PADA PASIEN TERTENTU → ELOESSER FLAP (SEJUMLAH KECIL IGA DIATAS RONGGA EMPYEMA DIRESEKSI DAN KULIT DIJAHIT KE PLEURA)
- DEKORTIKASI, EMPYEMECTOMY ATAU STERILISASI THORACOPLASTY

TERAPI

- **PADA PASIEN TERTENTU → ELOESSER FLAP (SEJUMLAH IGA DIATAS RONGGA EMPYEMA DIRESEKSI DAN KULIT DIJAHIT KE PLEURA)**
- **DEKORTIKASI, EMPYEMECTOMY ATAU THORACOPLASTY**

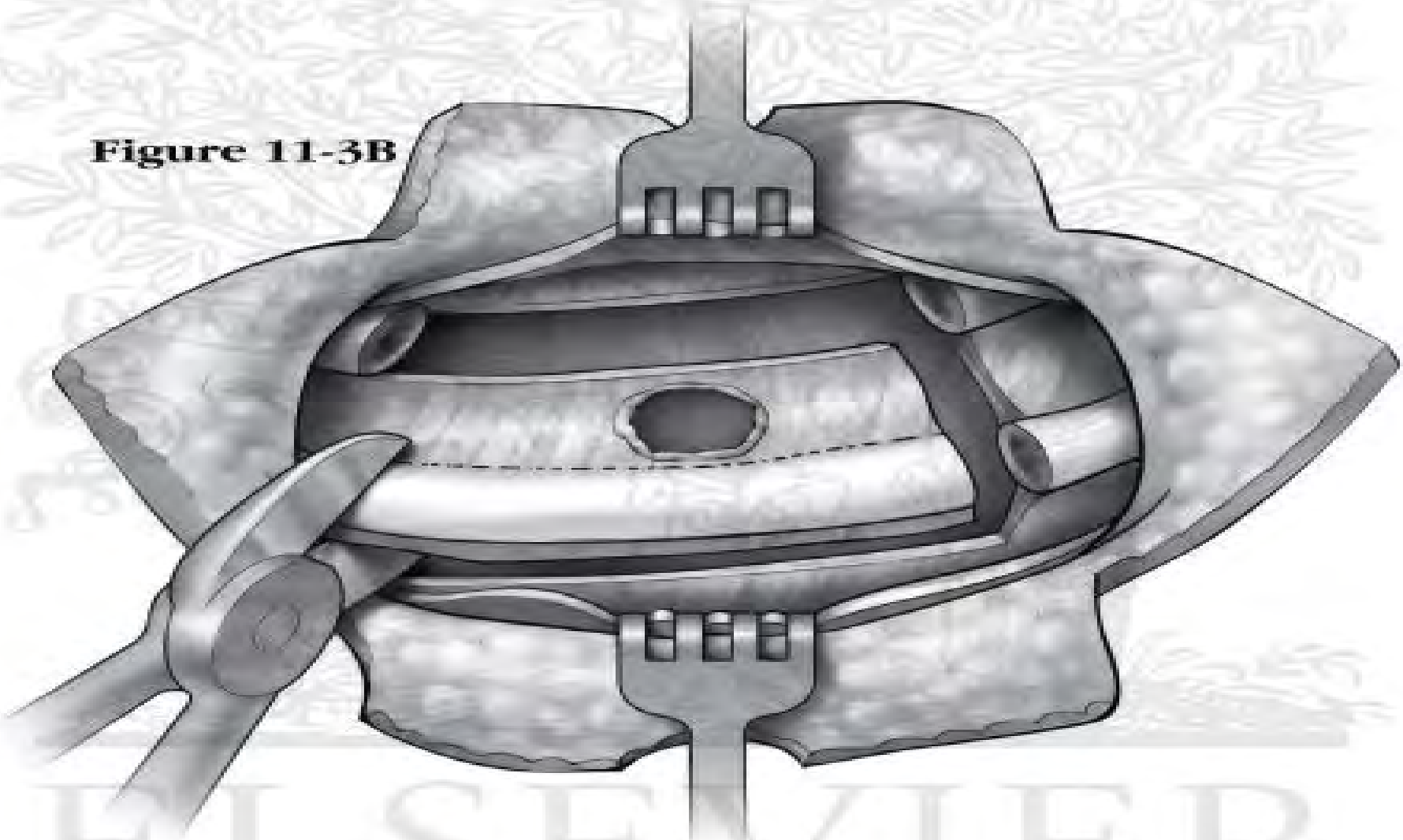

©ELSEVIER, INC. – ELSEVIERIMAGES.COM

ABSES PARU

ABSES PARU

nekrosis jaringan paru dan membentuk rongga berisi jaringan nekrotik atau cairan karena infeksi mikroba

ETIOLOGI

- Bakteri pyogenik
- Mikobakterium
- Jamur parasit
- Komplikasi penyakit lain seperti keganasan

FAKTOR PREDISPOSISI

1. Penyakit pada rongga mulut (periodontal, ginggivitis)
2. Penurunan kesadaran (alkoholisme, koma, drug abuse, anasthesia, kejang)
3. Penyakit esophagus (akalasia, refluks disease, depresi refluks batuk dan muntah, obstruksi esophagus)
4. Immunocompromised (steroid, kemoterapi, malnutrisi, multiple trauma)
5. Obstruksi bronkus (tumor, benda asing)

GEJALA KLINIS

- Batuk dengan sputum yang purulen
- Demam
- Sesak napas dan nyeri pleuritik
- Hemoptisis (blood streak)
- Gejala khas : nafas dan sputum berbau busuk

PEMERIKSAAN FISIK

- Kenaikan suhu lebih rendah → anaerob
  lebih tinggi (>38,5) → infeksi lain
- Konsolidasi → suara nafas bronkus & ronki saat inspirasi
- Jika lokasi abses besar & dekat permukaan paru → suara napas menurun dan perkusi paru redup
- Kavitas + → amforik

RADIOLOGI

- Kavitas dengan dinding utuh yang mengelilingi daerah lusen dan air fluid luvel
- Biasanya dapat diukur

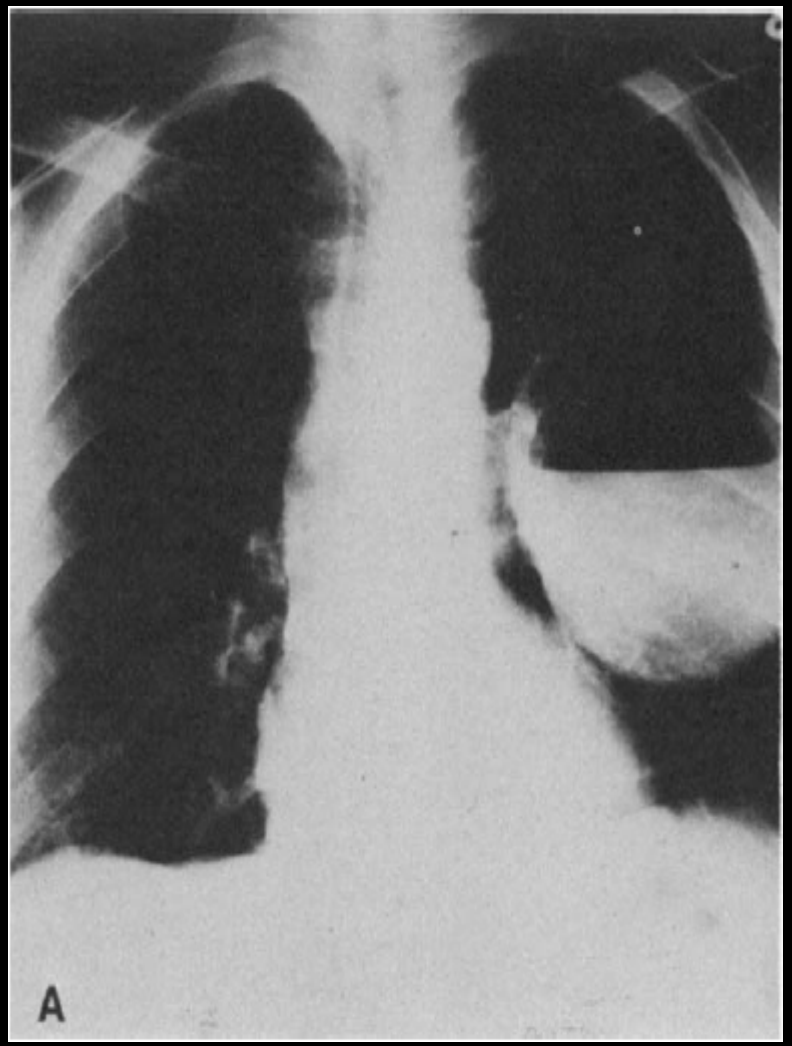

- Gambaran air fluid level sangat khas
- Jika posisi tegak atau dekubitus

- Lesi hipodens bulat dengan dinding tebal dan tepi irreguler, terletak didalam parenkim paru

PENATALAKSANAAN

- Pemilihan antibiotik sesuai dengan kuman penyebab
- Fisioterapi dada
- Drainase perkutan dan bronkus
- Tindakan bedah → hemoptisis masif

TERIMA KASIH